

甲狀腺癌診療指引

一、參與討論同仁

附設醫院	許重輝 總召集人	王文科 代主任
	李欣倫 主任	林彥宇 醫師
	林家伶 個管師	
萬芳醫院	李亭儀 醫師	吳家尚 代主任
	黃文彰 醫師	林衣闕 個管師
雙和醫院	陳信安 主任	楊哲銘 主任
	何豫涵 個管師	

二、討論日期：110 年 11 月 23 日

三、校稿人員：陳信安主任 / 何豫涵個管師

111 年版與上一版差異：

110 年 修訂版	111 年 修訂版
<p>甲狀腺癌診療指引共識 -3</p> <p>1. small volume N1a meta : <5 involved nodes with no meta > 5mm in largest dimension</p>	<p>甲狀腺癌診療指引共識 -3</p> <p>1. small volume N1a meta : <5 involved nodes with no meta > 2mm in largest dimension</p>
<p>甲狀腺癌診療指引共識 -6</p> <p>1. 陽性切緣</p> <p>2. 腫瘤無癌細胞</p> <p>3. small volume N1a meta : <5 involved nodes with no meta > 5mm in largest dimension</p>	<p>甲狀腺癌診療指引共識 -6</p> <p>1. 陽性切緣 (R1 or R2)</p> <p>2. 陰性切緣 (R0)</p> <p>3. small volume N1a meta : <5 involved nodes with no meta > 2mm in largest dimension</p>
<p>甲狀腺癌診療指引共識 -7</p> <p>1. 全面考慮治療性 EBRT / IMRT 補充時不完整的腫瘤切除</p> <p>2. 極少推薦使用輔助性 EBRT / IMRT</p>	<p>甲狀腺癌診療指引共識 -7</p> <p>1. 刪除”全面考慮治療性 EBRT / IMRT 補充時不完整的腫瘤切除”</p> <p>2. 刪除”極少推薦使用輔助性 EBRT / IMRT”</p> <p>3. 新增”陽性切緣 (R1 or R2) 時，考慮治療性放射線治療”</p>
<p>甲狀腺癌診療指引共識 -8</p> <p>1. 建議低劑量碘 -131 治療但需考慮病人 performance 並於團隊會議決議</p>	<p>甲狀腺癌診療指引共識 -8</p> <p>1. 低劑量碘 -131 治療但需考慮病人 performance 並於團隊會議決議</p>
<p>標靶抗癌藥物治療指引共識 11-2</p>	<p>標靶抗癌藥物治療指引共識 11-2</p> <p>1. 整頁刪除</p>

110 年 修訂版

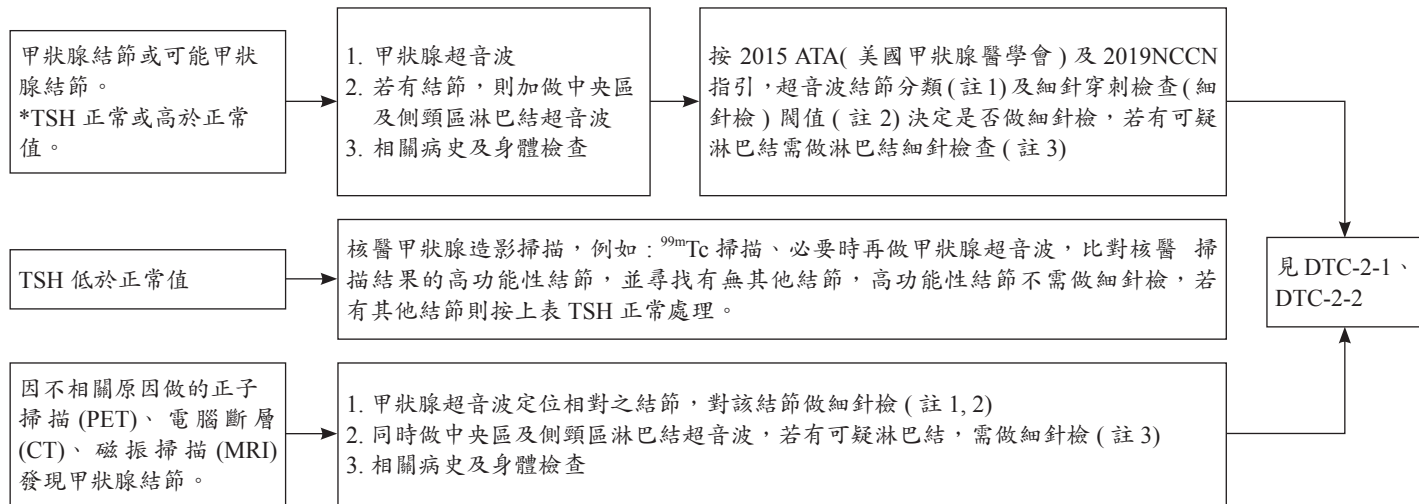
體外放射線治療 (EBRT,IMRT) 診療指引共識 -12

111 年 修訂版

體外放射線治療 (EBRT,IMRT) 診療指引共識 -12

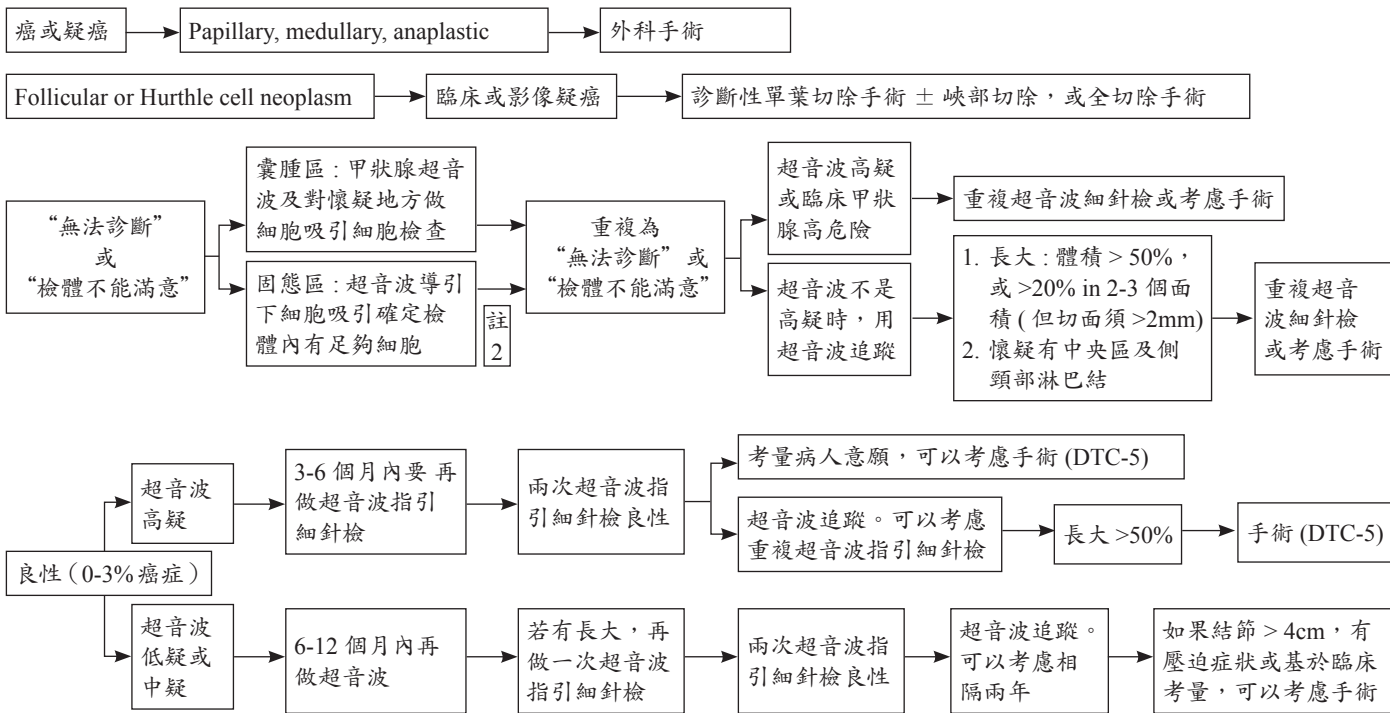
1. 新增”體外放射線治療適應症”

評估甲狀腺結節是否為癌症 - 1

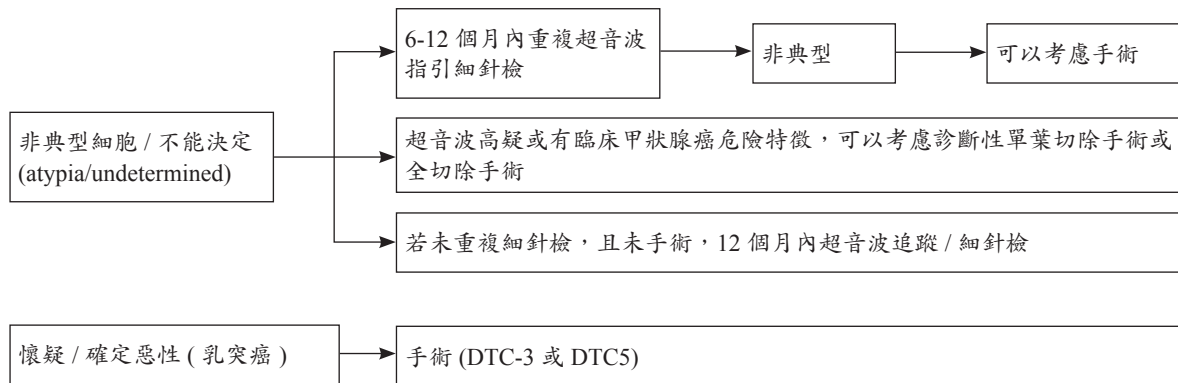


《 甲狀腺癌 (濾泡上皮細胞來源分化型甲狀腺癌 [Differentiated Thyroid Cancer; DTC]) 診療指引共識 -2-1 》

評估甲狀腺結節是否為癌症 – 2：細針檢結果；按 Bethesda 細胞診斷系統

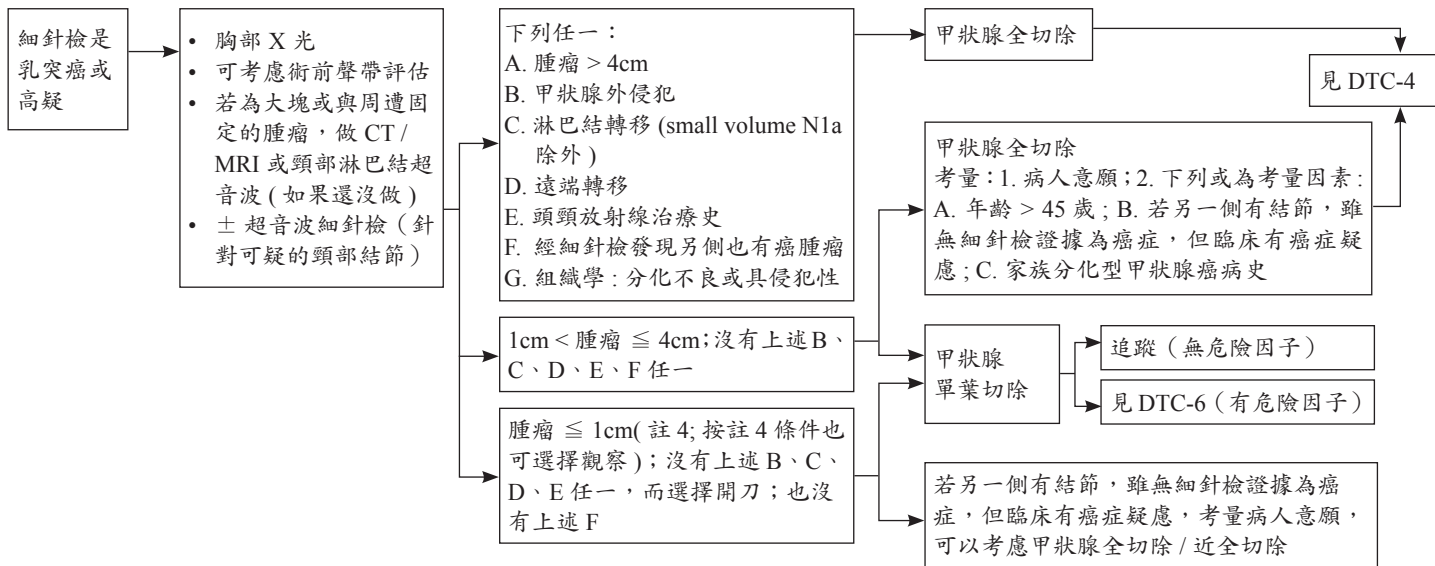


評估甲狀腺結節是否為癌症 – 2: 細針檢結果; 按 Bethesda 細胞診斷系統 (續)



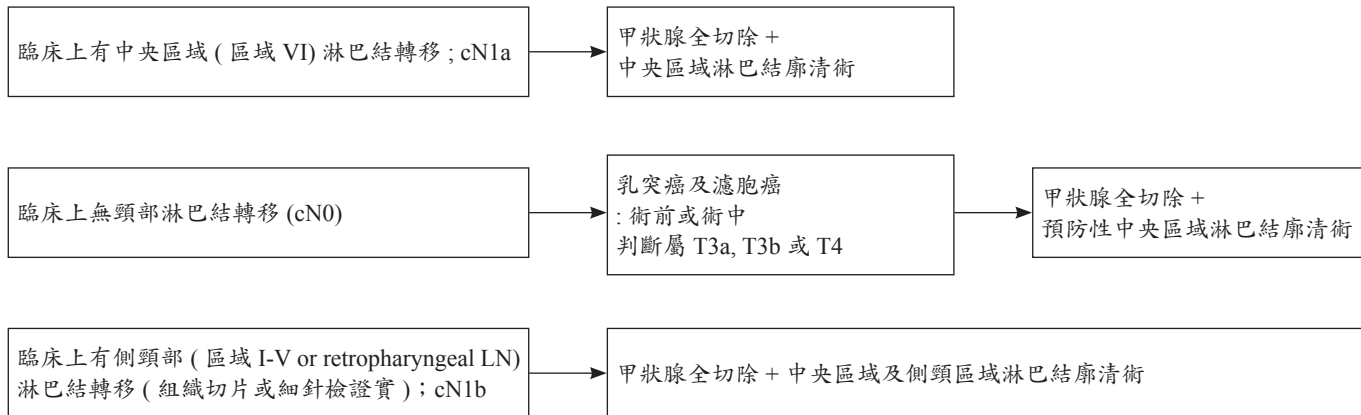
《 甲狀腺癌 (濾泡上皮細胞來源分化型甲狀腺癌 [Differentiated Thyroid Cancer; DTC]) 診療指引共識 -3 》

初始甲狀腺手術前決策 -1



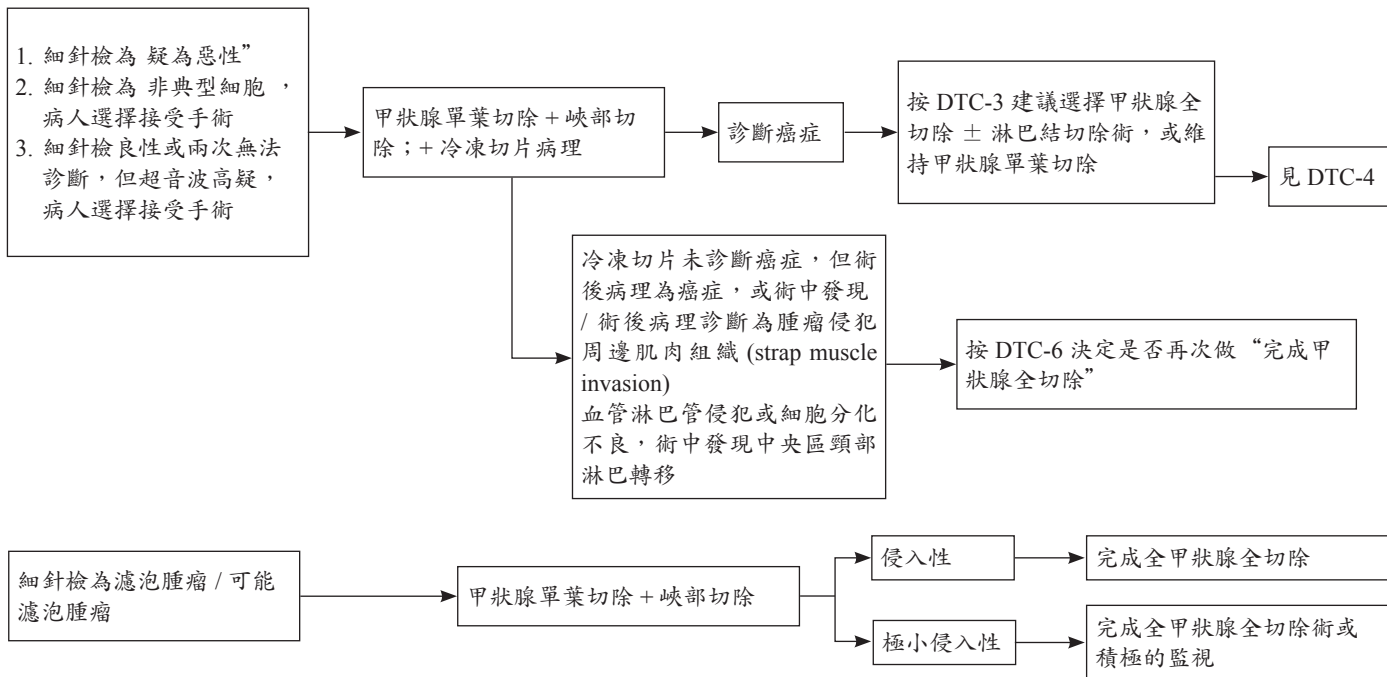
- small volume N1a meta : <5 involved nodes with no meta > 2mm in largest dimension
- Completion thyroidectomy is not required for small volume N1a meta

初始甲狀腺手術前決策 -2(淋巴結廓清術)



《 甲狀腺癌 (濾泡上皮細胞來源分化型甲狀腺癌 [Differentiated Thyroid Cancer; DTC]) 診療指引共識 -5 》

初始甲狀腺手術前決策 -3



甲狀腺手術後決策		後續施行治療		
分化型甲狀腺癌單葉切除術後	<ul style="list-style-type: none"> 甲狀腺和頸部超音波 (包括中央和側面隔室)，如果以前沒有做過。 切片檢查可疑淋巴結或對側病變 	以下任何一項： <ul style="list-style-type: none"> 腫瘤 > 4cm 陽性切緣 (R1 or R2) 腫瘤侵襲至甲狀腺外 肉眼下多病灶 (> 1cm) 淋巴結轉移 (註 1) 對側同時有病灶 血管浸潤 分化差 (Poorly differentiated) 濾泡細胞癌，有如下情形者 (widely invasive or encapsulated angioinvasive with ≥ 4 vessels) 	全甲狀腺切除術 頸淋巴結廓清術	
		<ul style="list-style-type: none"> 腫瘤直徑 1-4 cm 或淋巴管浸潤 濾泡細胞癌，Encapsulated angioinvasive with <4 vessels or Minimally invasive FTC 	全甲狀腺切除術 or 疾病監測	考慮使用左甲狀腺素治療以保持 TSH 低或正常
		以下全具足者： <ul style="list-style-type: none"> 陰性切緣 (R0) 無對側病變 腫瘤直徑小於 1cm 無可疑淋巴結或 NIFTP (註 2) 	疾病監測	考慮使用左甲狀腺素治療以保持 TSH 低或正常

註 1 Completion of thyroidectomy is not required for incidental small volume pathologic N1A metastases (<5 involved nodes with no metastasis >2 mm in largest dimension).

註 2 Formerly called encapsulated follicular variant of PTC, noninvasive follicular thyroid neoplasm with papillary-like nuclear features (NIFTP) has been reclassified and only lobectomy is needed. Ongoing surveillance is recommended.

《甲狀腺癌 (髓質細胞甲狀腺癌 Medullary Thyroid Cancer) 診療指引共識 -7》

臨床表現	術前檢查項目		初始治療
細針穿刺為髓質細胞癌 (髓質細胞甲狀腺癌 Medullary Thyroid Cancer)	<ul style="list-style-type: none"> • Basal serum calcitonin level • CEA • Pheochromocytoma screening • Serum calcium • Consider genetic counseling • Consider screen for germline RET proto-oncogene mutationsc (exons 10, 11, 13-16) • 頸部超音波 • 可考慮術前聲帶評估 • 視情況檢查： <ul style="list-style-type: none"> ➢ 頭頸胸腹部電腦斷層 ➢ 正子攝影或骨骼掃描 	直徑 ≥ 1.0cm 或雙側甲狀腺疾病	<ul style="list-style-type: none"> • 甲狀腺全切除術+ 雙側頸中央區淋巴結廓清術 (VI 級) • 臨床或放射學上可識別疾病的同側或雙側治療性頸淋巴廓清術 (II-V 級) • 考慮預防性的同側改良頸淋巴結廓清術以治療鄰近中央頸的大體積或嚴重疾病 • 陽性切緣 (R1 or R2) 時，考慮治療性放射線治療 • TSH 術後服用左甲狀腺素使 TSH 正常化
		直徑 <1.0 cm 和單側甲狀腺疾病	全甲狀腺切除術並考慮頸部淋巴廓清 (VI 級)

全切除 / 近全切除手術後決定是否做碘 -131 治療

依據病理報告 / 手術發現 / 手術 4-6 週後的甲狀腺球蛋白 / 必要時 Tc99mO4 或碘 -131 掃描 / ± 頸部超音波

腫瘤大小 (T)	AJCC 分期	復發危險分類 (註 5)	描述	碘 -131 治療 / 劑量
T ≤ 2cm	T1, N0/Nx, M0/Mx	低	典型乳突癌，局限於甲狀腺內之單一病灶 (pT1) 或多病灶 (mpT1)，術後未刺激的 Tg <1 ng/mL 及測不到 anti-Tg 抗體	低劑量碘 -131 治療但需考慮病人 performance 並於團隊會議決議
2 < T ≤ 4cm	T2, N0/Nx, M0/Mx	低	not routine : RAI maybe considered for 是否有較惡性之組織型：血管或淋巴管侵犯	可以考慮 / 低 / 高劑量 30 m Ci/100-150 mCi
T > 4cm	T3, N0/Nx, M0/Mx	低到高	需考慮其他不利的臨床特徵，是否血管或淋巴管或周邊組織侵犯及 microscopic extranodal extension、術後未刺激的 Tg>5-10 ng/mL，Macroscopic multifocality (one focus >1cm)，或考量年齡 (>55 歲)	通常考慮 / 高 / 低劑量 100-150 mCi/30 mCi
任何 T1-3	T3, N0/Nx, M0/Mx	低到高	Gross Extension to strap muscles	建議 / 高 / 低劑量
任何 T1-3	T1-3, N1a (註 3), M0/Mx	低到中	中央區域淋巴結轉移 (註 3)。劑量選擇建議可以考慮轉移數量及大小 or ENE (+)。但小於 5 顆、5mm 以下的轉移若沒有其他不利特徵，可用低劑量或不需要或考量年齡 >55 歲。	建議 / 高 / 低劑量
任何 T1-3	T1-3, N1b, M0/Mx	低到中	側頸區域或 retropharygeal 淋巴結轉移	建議 / 高 / 低劑量
任何大小	T4, any N, any M	高	手術時肉眼可目視的甲狀腺外侵犯，或影像檢查懷疑遠端轉移	需要 / 高劑量 ≥ 150 mCi
任何大小	M1, any T, any N	高	1. 遠端轉移或 I-131、CT 影像檢查懷疑遠端轉移 2. 術後未刺激的 Tg > 5-10 ng/ml	需要 / 高劑量 ≥ 150 mCi

附 (註 1). 治療後追蹤過程中刺激的 Tg>10ng/mL 且持續上升，但影像檢查 (含 PET) 陰性時，考慮 ≥ 100mCiI-131 治療及治療後全身掃描

(註 2). 中央區域淋巴轉移 <5 顆且 <0.2 cm 且沒有其他不利特徵

(註 3). 中央區淋巴轉移 >5 顆且 ≥ 0.2 cm (註 4): 淋巴轉移的不利特徵 (microscopic extranodal extension)

《 甲狀腺癌 (濾泡上皮細胞來源分化型甲狀腺癌 [Differentiated Thyroid Cancer; DTC]) 診療指引共識 -9 》

第一次評估治療效果 / 手術 / 碘 -131 治療後 6-12 個月

後續處理建議

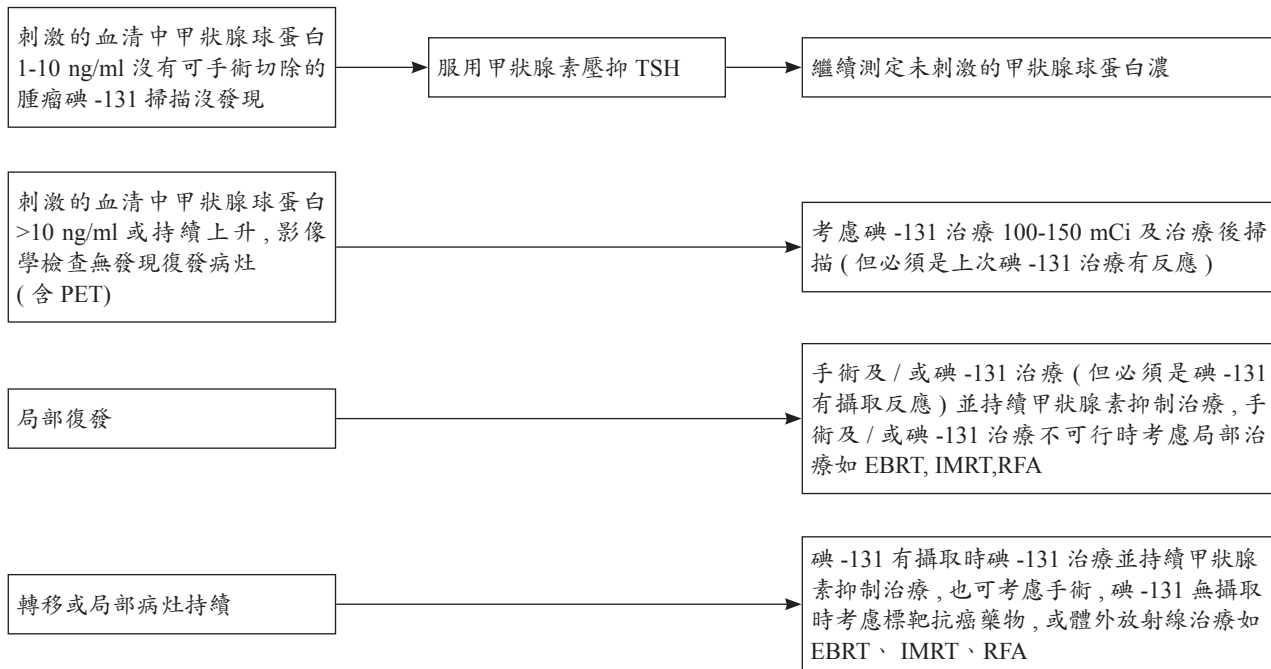
完整治療後追蹤監測: 1. 理學檢查 2. 每 3-6 個月測血清中甲促素, 甲狀腺球蛋白, 甲狀腺球蛋白抗體濃度 3. 定期頸部超音波檢查 4. 對於下列病人需做刺激後的 I-131 全身掃描: (1) 復發高危險族群, (2) 之前有發現有放射碘攝取的轉移, (3) 刺激或無刺激狀態下有不正常或持續上升的甲狀腺球蛋白或甲狀腺球蛋白抗體濃度

復發危險分類 (註 5)	手術方式	評估方法	治療反應 (註 6) Tg=thyroglobulin (ng/ml)	後續處理: 甲狀腺素 (L-thyroxin) 補充 / 抑制性治療 (血清中 TSH 濃度 IU/L 評估; 參考值 0.5-5 IU/L)
低	單葉切除	未刺激的甲狀腺球蛋白 / 頸部超音波	治療效果良好: 頸部超音波 *(見下註) 未經刺激的 Tg 穩定 +TgAb- 生化或結構上效果不完全或無法評估	TSH 0.5-5.0 (註 7); 未經刺激的甲狀腺球蛋白; 頸部超音波 請詳 ATA 2015(註 6)
低	全切除	未刺激的甲狀腺球蛋白 / 頸部超音波 / 考慮碘 -131 掃描	治療效果良好: 頸部超音波 *(見下註) 未經刺激的 Tg <2+ TgAb- 生化或結構上效果不完全或無法評估	TSH 0.5-2.0 (註 7); 未經刺激的甲狀腺球蛋白; 頸部超音波 請詳 ATA 2015(註 6)
中	全切除	未刺激或刺激的甲狀腺球蛋白 / 頸部超音波, 考慮刺激的碘 -131 掃描	治療效果良好: 頸部超音波 *(見下註) 未刺激的 Tg <1, 刺激的 Tg <2 + TgAb-, 刺激的碘 -131 掃描正常 生化或結構上效果不完全或無法評估 (註 6)	TSH 0.5-2.0 (註 7); 未經刺激的甲狀腺球蛋白; 頸部超音波; 刺激的碘 -131 掃描 TSH < 0.1(undetectable) or 0.1-0.5 (只有生化不良) 停用甲狀腺素 4-6 週或注射 rhTSH 做 I-131 掃描 I-131 掃描發現有 I-131 avid 病灶時需做 I-131 治療
高	全切除	未刺激或刺激的甲狀腺球蛋白 / 頸部超音波 / CT,MR 且 / 或 FDG PET (下註 3), 刺激的碘 -131 掃描	治療效果良好: 頸部超音波 *(見下註), 未刺激的 Tg undetectable(< 0.1 或 <0.2), + TgAb-, 刺激的碘 -131 掃描正常 刺激的 Tg <1 生化或結構上效果不完全或無法評估 (註 6)	TSH 0.1-0.5(註 7); 未經刺激的甲狀腺球蛋白 超音波 /CT/MRI/PET 持續 TSH < 0.1(undetectable) (註 7); 停用甲狀腺素 4-6 週或注射 rhTSH 做 I-131 掃描 I-131 掃描發現有 I-131 avid 病灶時需做 I-131 治療

註: * 頸部超音波: 正常, 穩定, 及 / 或細胞檢查正常

- The risk and benefit of TSH suppression must be balanced for each individual. Patients whose serum TSH levels are chronically suppressed: daily intake of calcium (1200 mg/d) and Vit. D.
- 甲狀腺球蛋白 (Thyroglobulin, Tg) 陽性而碘 131 全身掃描陰性時

追蹤及後續治療



《標靶抗癌藥物 (Kinase inhibitor; KI) 治療指引共識 -11》

1. 適應症：
 - (1) 復發 (recurrent) 或持續 (persistent) 腫瘤，局部廣泛侵犯 (locally advanced)，或轉移 (metastatic)。不攝取放射性碘，難成功治療的分化良好甲狀腺癌 (細胞可能轉變成分化不良)
 - (2) 轉移性甲狀腺髓質癌復發後無法外科切除
2. 治療前考慮事項：
 - (1) KI 標靶藥物治療可能降低疾病進展而延長存活但不會治癒
 - (2) KI 標靶藥物治療可預期會導致影響生活品質的副作用
 - (3) 分化良好及髓質癌的疾病過程是很多變性的，可能幾個月到很多年
3. 決定治療要考慮：疾病進展的步調是沒有症狀而緩慢的或是很快的惡化
4. 妥善良好的處理副作用是必須的 (皮膚、高血壓、腸胃道)，尤其是致命的副作用
5. 依個人來調整劑量是需要的

《體外放射線治療 (EBRT,IMRT) 診療指引共識 -12》

1. 手術後有殘留大塊腫瘤在頸部，放射性碘沒有攝取或攝取量不足以治療。
2. 無法利用手術去除的局部復發腫瘤，此病灶對放射性碘的影像檢查沒有攝取。
3. 無法攝取碘的轉移病灶，如肺、肝、肌肉及中樞神經。
4. 無法攝取碘的骨轉移，同時可考慮雙磷酸鹽製劑或癌骨瓦及手術。
5. 未分化甲狀腺癌

體外放射治療適應症 *

一、分化型甲狀腺癌 (乳突型、濾泡型、Hurthle 細胞甲狀腺癌)

1. 局部 / 區域復發或遠端轉移 (特別是腦部與骨轉移)，須符合以下條件
 - 無法手術切除或不適合手術之病人
 - 不適合碘 131 治療之疾病 (碘 131 掃描無法偵測之病灶)
 - 疾病惡化
2. 對於高風險病人可考慮術後輔助放射治療
 - R1 手術切除
 - R2 手術切除

二、髓質細胞甲狀腺癌

1. 無法手術切除或不適合手術之病人
2. 局部症狀控制

三、分化不良型甲狀腺癌 +

1. R0/R1 手術切除後可考慮輔助放射治療
2. R2 手術切除、無法手術切除或不適合手術之病人
3. 針對局部症狀控制之緩和放射治療

*, 建議以高順形放射線治療技術，像是強度調控放射治療 IMRT 以降低治療副作用。也可以考慮更高順形性的質子治療，如強度調控質子治療 IMPT。

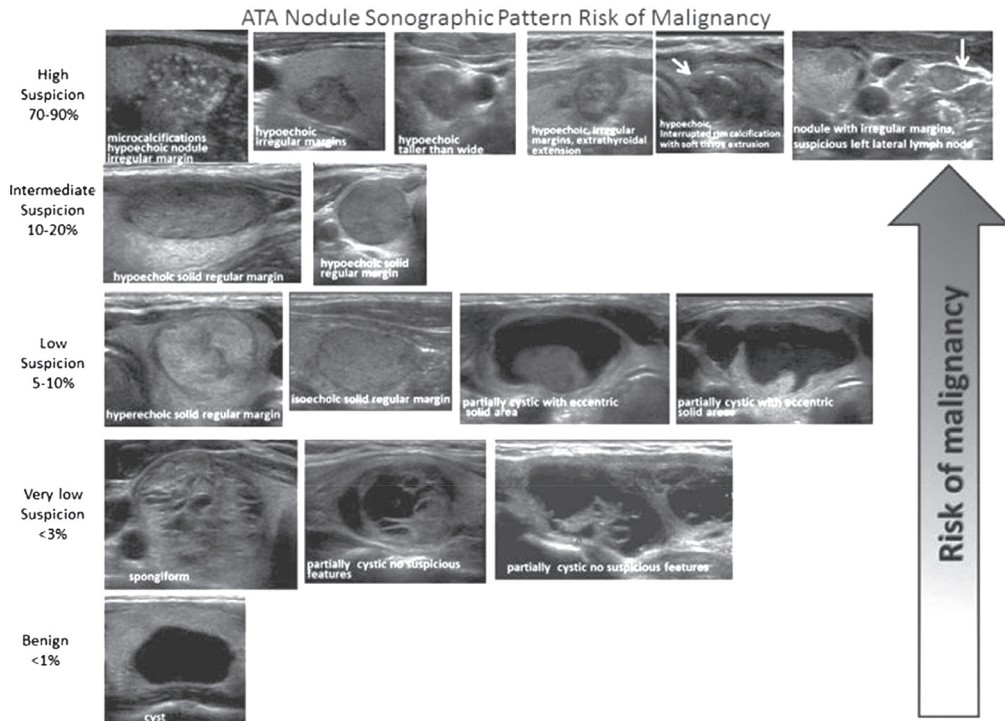
+, 對於無法手術切除或手術切除不完全的分化不良型甲狀腺癌，放射治療應盡快開始。

《 甲狀腺癌 (濾泡上皮細胞來源分化型甲狀腺癌 [Differentiated Thyroid Cancer; DTC]) 診療指引共識 - 註 1 》

(2015ATA) Stratification of Sonographic Findings According to Probability of malignancy

- **High suspicion [malignancy risk > 70-90%]:** Solid hypoechoic nodule or a solid hypoechoic component in a partially cystic nodule with one or more of the following features: irregular margins (specifically defined as infiltrative, microlobulated, or spiculated), microcalcifications, taller than wide shape, disrupted rim calcifications with small extrusive hypoechoic soft tissue component, or evidence of extrathyroidal extension. A nodule demonstrating this ultrasound pattern is highly likely to be a papillary thyroid cancer.
- **Intermediate suspicion [malignancy risk 10-20%]:** Hypoechoic solid nodule with a smooth regular margin, without microcalcifications, extrathyroidal extension, or taller than wide shape
- **Low suspicion [malignancy risk 5-10%]:** Isoechoic or hyperechoic solid nodule, or partially cystic nodule with eccentric uniformly solid areas without microcalcifications, irregular margin or extrathyroidal extension, or taller than wide shape.
- **Very low suspicion [malignancy risk < 3%]:** Spongiform or partially cystic nodules without any of the sonographic features described in the low, intermediate or high suspicion patterns ; A spongiform appearance is defined as the aggregation of multiple microcystic components in more than 50% of the volume of the nodule
- **Benign [malignancy risk < 1%]:** Purely cystic nodules

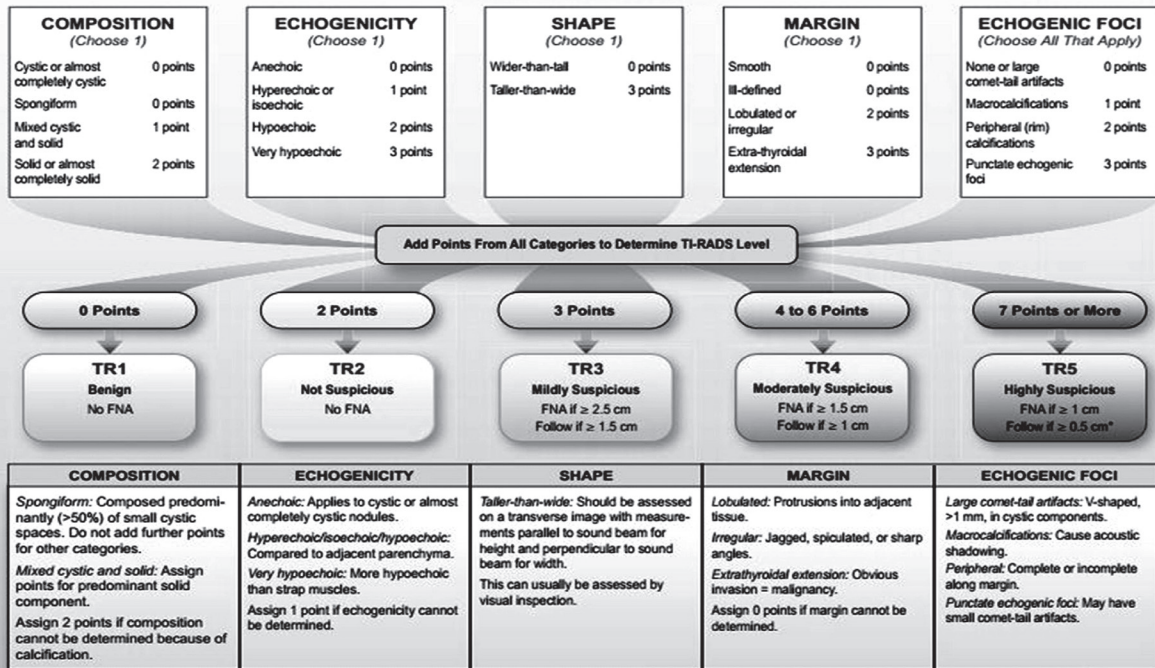
ATA Nodule Sonographic Pattern Risk of Malignancy



《 甲狀腺癌 (濾泡上皮細胞來源分化型甲狀腺癌 [Differentiated Thyroid Cancer, DTC]) 診療指引共識 - 註 1 續 2 》

TIRADS (Thyroid imaging reporting and data system) 為架構之甲狀腺超音波報告

ACR TI-RADS



*Refer to discussion of papillary microcarcinomas for 5-9 mm TR5 nodules.

《 甲狀腺癌 (濾泡上皮細胞來源分化型甲狀腺癌 [Differentiated Thyroid Cancer; DTC]) 診療指引共識 - 註 2 》

Sonographic features and threshold for FNA (NCCN guideline)

Nodule	Threshold for fine needle aspiration (FNA)
Solid nodule with suspicious features [#] without suspicious features	≥ 1.0 cm ≥ 1.5 cm
Mixed cystic-solid nodule with suspicious features without suspicious features	(Cyst: correlate ultrasound and aspirate/re-aspirate) Solid component ≥ 1.0 cm Solid component ≥ 1.5 cm
Sponge form nodule [*]	≥ 2.0 cm
Simple cyst	Not required
Suspicious cervical lymph node [§]	FNA node + FNA associated suspicious thyroid nodule(s) of any size

Suspicious feature: hypoechoic, microcalcification, infiltrative margins, tall than wide in transverse plane.

Low suspicious feature: isoechoic or hyperechoic solid, mixed solid-cystic, spongiform nodules.

* Aggregation of multiple microcystic components in more than 50% volume

§ Tg washout may be helpful in the diagnosis of lymph node metastasis

附註：

結節 <1cm：超音波高疑、沒有甲狀腺外侵犯、超音波沒有淋巴結轉移、沒有遠端轉移，也許可以 (may) 不做細針檢，但需定期 (6-12 月) 以超音波追蹤結節及頸部淋巴結 1-2 年，如果穩定每 3-5 年檢查一次，也必須考慮病人的意願，以及可能須考慮年齡因素 (40 歲以下符合上述狀況的病人相較於 60 歲以上者，較易有結節長大或新出現淋巴結轉移)。

《 甲狀腺癌 (濾泡上皮細胞來源分化型甲狀腺癌 [Differentiated Thyroid Cancer; DTC]) 診療指引共識 - 註 3 》

Ultrasound features of lymph nodes indicating high specificity (43-100%) of malignant involvement

Lymph node features

Microcalcifications
Cystic aspect
Peripheral vascularity
Hyperechogenicity
Round shape

《 甲狀腺癌 (濾泡上皮細胞來源分化型甲狀腺癌 [Differentiated Thyroid Cancer; DTC]) 診療指引共識 - 註 4 》

An active surveillance management can be considered as an alternative to immediate surgery in:

- Patients with very low risk tumors (e.g. papillary microcarcinomas or follicular variant of papillary carcinoma without clinically evident metastases or local invasion, with no convincing cytological or molecular (if performed) evidence of aggressive disease, not at a location adjacent to the trachea or on the dorsal surface of the lobe close to the recurrent laryngeal nerve, and with no signs of progression during follow-up

《 甲狀腺癌 (濾泡上皮細胞來源分化型甲狀腺癌 [Differentiated Thyroid Cancer; DTC]) 診療指引共識 - 註 5 》

Initial Risk (of persistence/recurrence) Stratification System – 1 (Modified from 2015 ATA Guidelines)

• **Low Risk**

1. Papillary Thyroid Cancer with all of the following
 - (1) No local or distant metastases;
 - (2) All macroscopic tumor has been resected
 - (3) No tumor invasion of loco-regional tissues or structures
 - (4) The tumor does not have aggressive histology (e.g., tall cell, hobnail variant, columnar cell carcinoma, diffuse sclerosing variant)
 - (5) If I-131 is given, there are no RAI avid metastatic foci outside the thyroid bed on the first post-treatment whole-body RAI scan
 - (6) No vascular invasion
 - (7) Clinical N0 or ≤ 5 pathologic N1 micrometastases (< 0.5 cm) in largest dimension)*
2. Intrathyroidal, well differentiated follicular thyroid cancer with capsular invasion and no or minimal (< 4 foci) vascular invasion*
3. Intrathyroidal, papillary microcarcinoma, unifocal or multifocal, including V600E BRAF mutated (if known)*, without other worrisome features (e.g., aggressive histology, vascular invasion)
4. Intrathyroidal, papillary thyroid cancer, primary tumor 1-4 cm, V600E BRAF wild type, without other worrisome features (e.g., aggressive histology, vascular invasion)

《 甲狀腺癌 (濾泡上皮細胞來源分化型甲狀腺癌 [Differentiated Thyroid Cancer; DTC]) 診療指引共識 - 註 5 續 》

Initial Risk (of persistence/recurrence) Stratification System – 2 (Modified from 2015 ATA Guidelines)

• Intermediate Risk

1. RAI avid metastatic foci in the neck on the first post-treatment whole-body RAI scan
2. Aggressive histology (e.g., tall cell, hobnail variant, columnar cell carcinoma, diffuse sclerosing variant)
3. Papillary thyroid cancer with vascular invasion
4. Clinical N1 or > 5 pathologic N1 with all involved lymph nodes < 3 cm in largest dimension*
5. Intrathyroid, papillary thyroid cancer, primary tumor 1-4 cm, V600E BRAF mutated (if known)*
6. Multifocal papillary microcarcinoma with extrathyroidal extension and V600E BRAF mutated (if known)*

• High Risk

1. Macroscopic invasion of tumor into the perithyroidal soft tissues (gross extrathyroidal extension),
2. Incomplete tumor resection
3. Distant metastases
4. Post-operative serum thyroglobulin suggestive of distant metastases
5. Pathologic N1 with any metastatic lymph node ≥ 3 cm in largest dimension*
6. Follicular thyroid cancer with extensive vascular invasion (> 4 foci of vascular invasion)

《 甲狀腺癌 (濾泡上皮細胞來源分化型甲狀腺癌 [Differentiated Thyroid Cancer; DTC]) 診療指引共識 - 註 6 》

治療效果定義 (ATA)

治療效果分類	定義 壓抑下：口服甲狀腺素時 刺激下：停服甲狀腺素或注射 rTSH; Thyrogen 時利用影像學所見及血清中甲狀腺球蛋白濃度判斷
良好	影像檢查無發現，且下列任一 1. 壓抑下的甲狀腺球蛋白 <0.2ng/ml 或 2. 刺激下的甲狀腺球蛋白 <1 ng/ml
生化面效果不完全	影像檢查無發現，且下列任一 1. 壓抑下的甲狀腺球蛋白 >1ng/ml 或 2. 刺激下的甲狀腺球蛋白 >10ng/ml
結構面效果不完全	結構或功能影像檢查顯示有病灶 (或殘留甲狀腺組織) 甲狀腺球蛋白濃度不拘 甲狀腺球蛋白抗體 (+) 或 (-)
無法評估	1. 影像檢查結果有不確定的發現 2. 甲狀腺窩 (bed) 有不明確的放射性碘攝取 3. 壓抑下的甲狀腺球蛋白可測得，但 < 1 ng/ml 或 刺激下的甲狀腺球蛋白可測得，但 < 10 ng/ml 或 甲狀腺球蛋白抗體 (+)，但穩定或下降 4. 上述三點任一，並且結構或功能影像檢查未顯示有病灶

《 甲狀腺癌 (濾泡上皮細胞來源分化型甲狀腺癌 [Differentiated Thyroid Cancer; DTC]) 診療指引共識 - 註 7 》

血清中甲促素 (TSH) 抑制的原則

1. 一般而言，病人有結構上殘留甲狀腺腫瘤或高復發危險族群，血清 TSH 值應維持 <0.1 mU/L。
2. 低復發危險族群 (low risk patient)，沒有發現癌症持續時，血清 TSH 值應稍高或稍低於正常值的底限。
3. 低復發危險族群，有生化值異常但沒有結構上異常時血清 TSH 值維持在 0.1-0.5 mU/L。(Tg positive, imaging negative)
4. 病人多年沒有發現疾病復發 (disease free)，血清 TSH 值可在正常值內。

《參考文獻》

1. NCCN Clinical Practice Guidelines in Oncology: Thyroid Carcinoma Version 3. 2021.
2. Tuttle RM, Horris LF, Haugen BR, et al. Chapter 73 Thyroid-Differentiated and anaplastic carcinoma. In: AJCC Cancer staging manual. 8th edition. Springer, New York. 2017; pp 873-890.
3. 2015 American Thyroid Association Management Guidelines for Adult Patients with Thyroid Nodules and Differentiated Thyroid Cancer.
4. Brito JP, Gionfriddo MR, Al NA, et al. The accuracy of thyroid nodule ultrasound to predict thyroid cancer: systematic review and meta-analysis. *J Clin Endocrinol Metab.* 2014;99:1253-1263.
5. Chen W, Parsons M, Torigian DA, et al. Evaluation of thyroid FDG uptake incidentally identified on FDG-PET/CT imaging. *Nucl Med Commun.* 2009;30:240-244.
6. Horvath E, Majlis S, Rossi R, et al. An ultrasonogram reporting system for thyroid nodules stratifying cancer risk for clinical management. *J Clin Endocrinol Metab.* 2009;94:1748-1751.
7. Ito Y, Amino N, Yokozawa T, et al. Ultrasonographic evaluation of thyroid nodules in 900 patients: comparison among ultrasonographic, cytological, and histological findings. *Thyroid.* 2007;17:1269-1276.
8. Kwak JY, Han KH, Yoon JH, et al. Thyroid imaging reporting and data system for US features of nodules: a step in establishing better stratification of cancer risk. *Radiology.* 2011;260:892-899.
9. Smith-Bindman R, Lebda P, Feldstein VA, et al. Risk of thyroid cancer based on thyroid ultrasound imaging characteristics: results of a population-based study. *JAMA Intern Med.* 2013;173:1788-1796.
10. Soelberg KK, Bonnema SJ, Brix TH, et al. Risk of malignancy in thyroid incidentalomas detected by 18F-fluorodeoxyglucose positron emission tomography: a systematic review. *Thyroid.* 2012;22:918-925.
11. Tae HJ, Lim DJ, Baek KH, et al. Diagnostic value of ultrasonography to distinguish between benign and malignant lesions in the management of thyroid nodules. *Thyroid.* 2007;17:461-466.
12. Takami H, Ito Y, Okamoto T, et al. Revisiting the guidelines issued by the Japanese Society of Thyroid Surgeons and Japan Association of Endocrine Surgeons: a gradual move towards consensus between Japanese and western practice in the management of thyroid carcinoma. *World J Surg.* 2014;38:2002-2010.

13. National Comprehensive Cancer Network. Thyroid Carcinoma (Version 3.2021). https://www.nccn.org/professionals/physician_gls/pdf/thyroid.pdf. Accessed Nov 12, 2021.
14. Chen PV, Osborne R, Ahn E, Avitia S, Juillard G. Adjuvant external-beam radiotherapy in patients with high-risk well-differentiated thyroid cancer. *Ear Nose Throat J.* 2009 Jul;88(7):E01.
15. Yu NY, Khurana A, Ma DJ, Neben-Wittich MA, Golafshar MA, McGee LA, Rwigema JM, Foote RL, Patel SH. Initial Experience with Proton Beam Therapy for Differentiated Thyroid Cancer. *Int J Part Ther.* 2021 Jun 25;8(1):311-318.
16. Pezzi TA, Mohamed ASR, Sheu T, Blanchard P, Sandulache VC, Lai SY, Cabanillas ME, Williams MD, Pezzi CM, Lu C, Garden AS, Morrison WH, Rosenthal DI, Fuller CD, Gunn GB. Radiation therapy dose is associated with improved survival for unresected anaplastic thyroid carcinoma: Outcomes from the National Cancer Data Base. *Cancer.* 2017 May 1;123(9):1653-1661.