

甲狀腺癌診療指引

一、參與討論同仁

主席	彭汪嘉康院長	
	邱仲峯副院長	
附設醫院	杜世興副院長	李婉玫副主任
	王文科醫師	吳庠螢個管師
	黃振僑醫師	林家伶個管師
萬芳醫院	蕭炳昆醫師	陳淑玲個管師
	張博睿醫師	
雙和醫院	陳信安醫師	孫強醫師
	林虔睦醫師	何豫涵個管師
臺北癌症中心	廖裕民醫師	李家穗領航護理師

二、討論日期：107 年 10 月 03 日

三、校稿人員：蕭炳昆醫師 / 陳淑玲個管師

107 年版與上一版差異：

106 年版	107 年修訂版
<p>甲狀腺癌診療指引共識 -1</p> <p>刪除</p> <p>原：因不相關原因做的正子掃描 (PET)，X 光電腦斷層 (CT)，或磁振掃描 (MRI) 發現甲狀腺結節</p> <p>改成：因不相關原因做的正子掃描 (PET)、電腦斷層 (CT)、磁振掃描 (MRI) 發現甲狀腺結節</p>	
<p>甲狀腺癌診療指引共識 -2-1</p> <p>新增</p> <p>重複超音波細針檢或考慮手術</p> <p>修訂</p> <ol style="list-style-type: none"> 1. 囊腫區：甲狀腺超音波及對懷疑地方做細胞吸引細胞檢查→囊腫區：甲狀腺超音波比對，若有懷疑地方再做細胞吸引細胞檢查 2. 懷疑有側頸淋巴結轉移→懷疑有中央區及側頸部淋巴結 	
<p>甲狀腺癌診療指引共識 -2-2</p> <p>刪除</p> <p>濾泡腫瘤 / 可能濾泡腫瘤→可以考慮診斷性單葉切除 ± 峽部手術或全切除手術 (DTC-5、DTC-6)</p>	

106 年版

甲狀腺癌診療指引共識 -3

修訂

1. 若為大塊或與周遭固定的腫瘤，做 CT / MRI 或頸部淋巴結超音波 (如果還沒做) → 若為大塊或與周遭固定的腫瘤，可做 CT / MRI、頸部 淋巴結超音波 (如果還沒做)
2. 淋巴結證實或疑轉移 (臨床 N1) → 淋巴結轉移 (small volume N1a 除外)
3. 甲狀腺全切除考量 2A. 年齡 >45 歲 → >55 歲
4. 甲狀腺單葉切除，或術中發現 / 後病理診斷為 minimal extrathyroid extension (T3), 血管淋巴侵犯，細胞分化不良 → 甲狀腺單頁切除
5. 見 DTC-6 甲狀腺全切除 → 見 DTC-6 (有危險因子)

新增

1. ± 超音波細針檢 (針對可疑的頸部結節)
2. 追蹤 (無危險因子)
3. 附註 : small volume N1a meta : <5 involved nodes with no meta > 2mm in largest dimension
4. 附 註 : Completion thyroidectomy is not required for small volume N1a meta

刪除

如果病人懷孕之路徑

107 年修訂版

甲狀腺癌診療指引共識 -3

修訂

- 原 : small volume N1a meta : <5 involved nodes with no meta > 2mm in largest dimension
- 改成 : small volume N1a meta : <5 involved nodes with no meta > 5mm in largest dimension

106 年版

甲狀腺癌診療指引共識 -4

修訂

1. 臨床上有中央區域 (區域 VI) 淋巴結轉移 ; cN1a → 臨床上有中央區域 (區域 VI or VII) 淋巴結轉移 ; cN1a
2. 臨床上無頸部淋巴結轉移 → 臨床上無頸部淋巴結轉移 (cN0)
3. 臨床上有側頸部 (區域 II-V) 淋巴結轉移 (組織切片或細針檢證實) ; cN1b → 臨床上有側頸部 (區域 I-V or retropharyngeal LN) 淋巴結轉移 (組織切片或細針檢證實) ; cN1b

甲狀腺癌診療指引共識 -5

修訂

冷凍切片未診斷癌症，但術後病理為癌症，或術中發現 / 術後病理診斷為 minimalextrathyroid extension (T3)，血管淋巴管侵犯或細胞分化不良，術中發現中央區頸部淋巴轉移 → 冷凍切片未診斷癌症，但術後病理為癌症，或術中發現 / 術後病理診斷為血管淋巴管侵犯或細胞分化不良，術中發現中央區頸部淋巴轉移

107 年修訂版

106 年版

甲狀腺癌診療指引共識 - 註 5

刪除

2. Intrathyroidal, encapsulated follicular variant of papillary thyroid cancer

甲狀腺癌診療指引共識 - 註 5 續

刪除

1. Microscopic invasion of tumor into the perithyroidal soft tissues (T3)

甲狀腺癌《體外放射線治療 (EBRT,IMRT)》標題

107 年修訂版

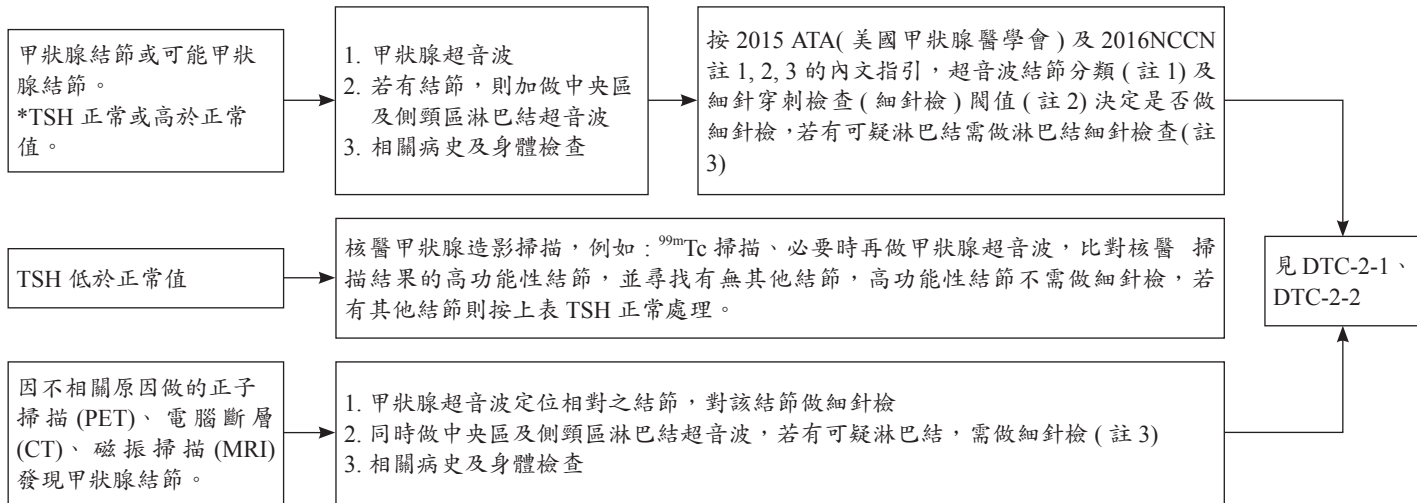
甲狀腺癌《體外放射線治療 (EBRT,IMRT)》標題
修訂

原：《體外放射線治療 (EBRT,IMRT)》

改成：《體外放射線治療 (EBRT)》

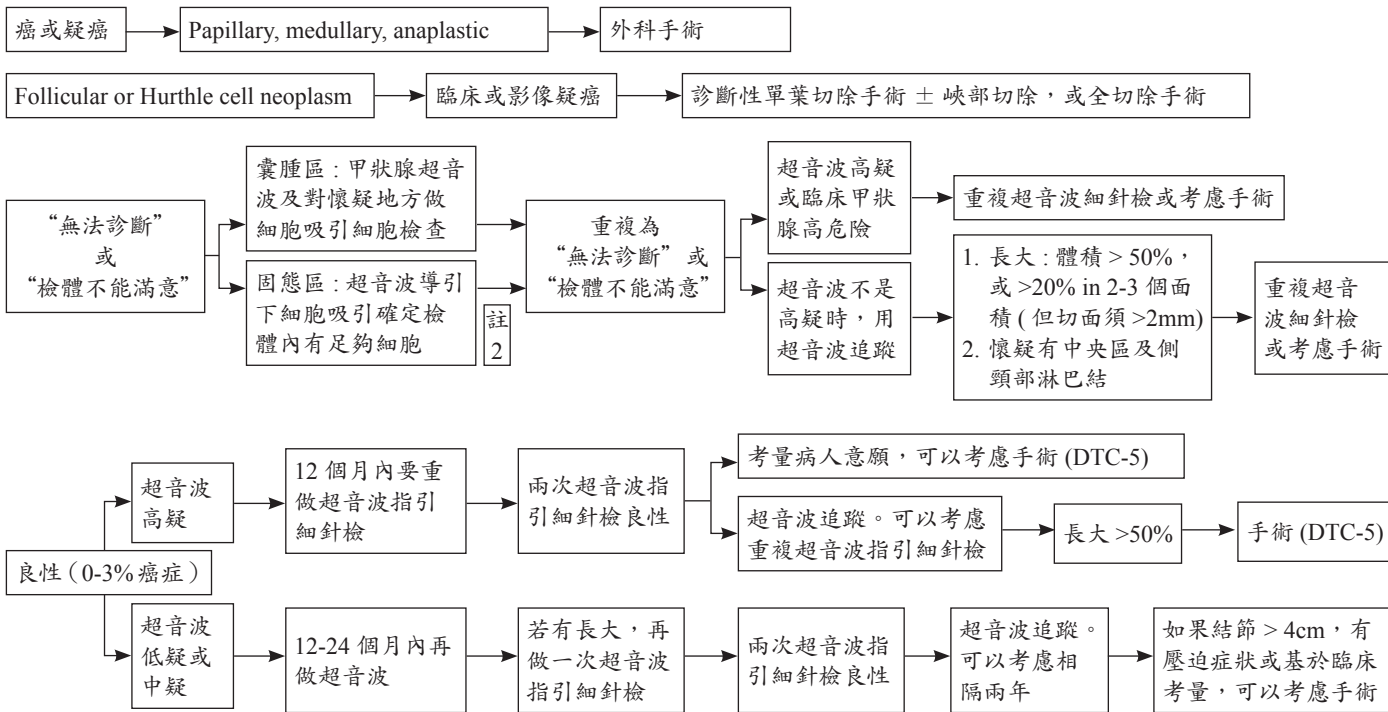
《 甲狀腺癌 (濾泡上皮細胞來源分化型甲狀腺癌 [Differentiated Thyroid Cancer; DTC]) 診療指引共識 -1 》

評估甲狀腺結節是否為癌症 - 1



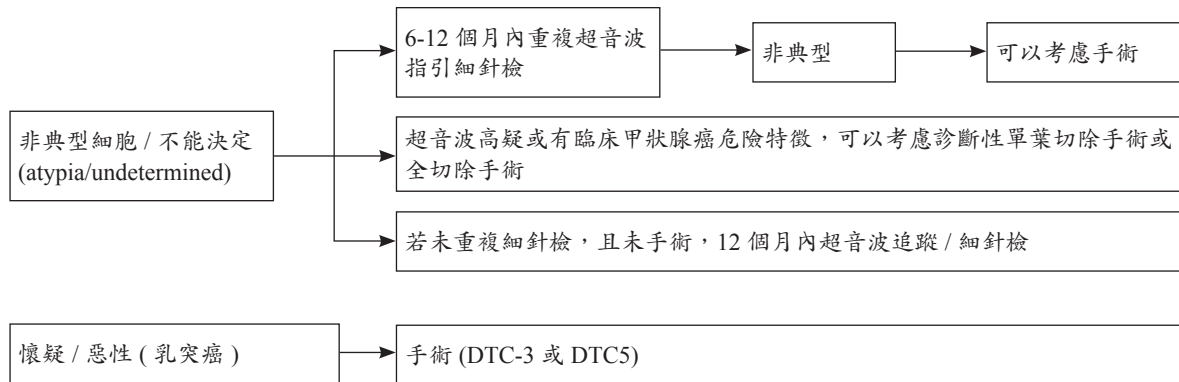
《 甲狀腺癌 (濾泡上皮細胞來源分化型甲狀腺癌 [Differentiated Thyroid Cancer; DTC]) 診療指引共識 -2-1 》

評估甲狀腺結節是否為癌症 – 2：細針檢結果；按 Bethesda 細胞診斷系統



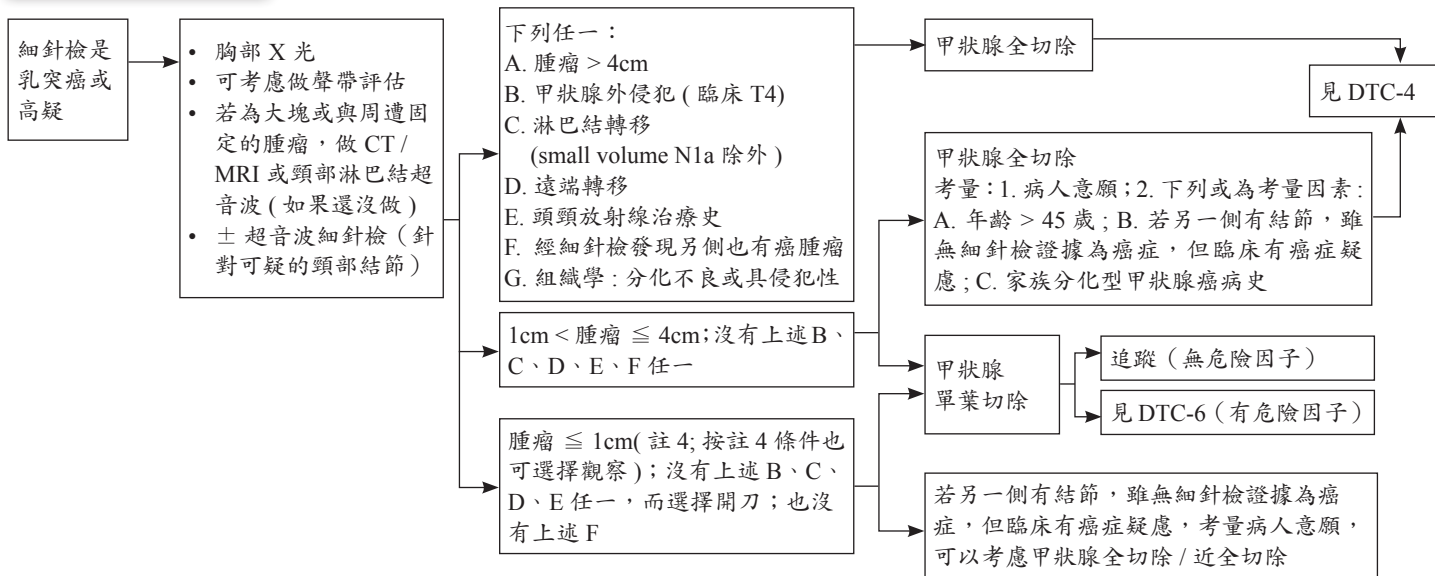
《甲狀腺癌 (濾泡上皮細胞來源分化型甲狀腺癌 [Differentiated Thyroid Cancer; DTC]) 診療指引共識 -2-2》

評估甲狀腺結節是否為癌症 – 2: 細針檢結果; 按 Bethesda 細胞診斷系統 (續)



《 甲狀腺癌 (濾泡上皮細胞來源分化型甲狀腺癌 [Differentiated Thyroid Cancer; DTC]) 診療指引共識 -3 》

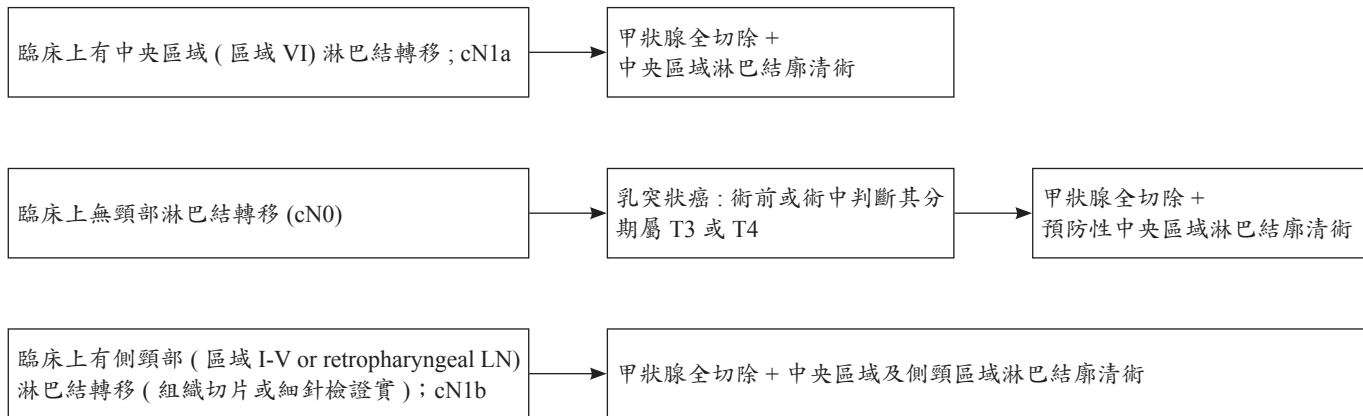
初始甲狀腺手術 - 1



- small volume N1a meta : <5 involved nodes with no meta > 5mm in largest dimension
- Completion thyroidectomy is not required for small volume N1a meta

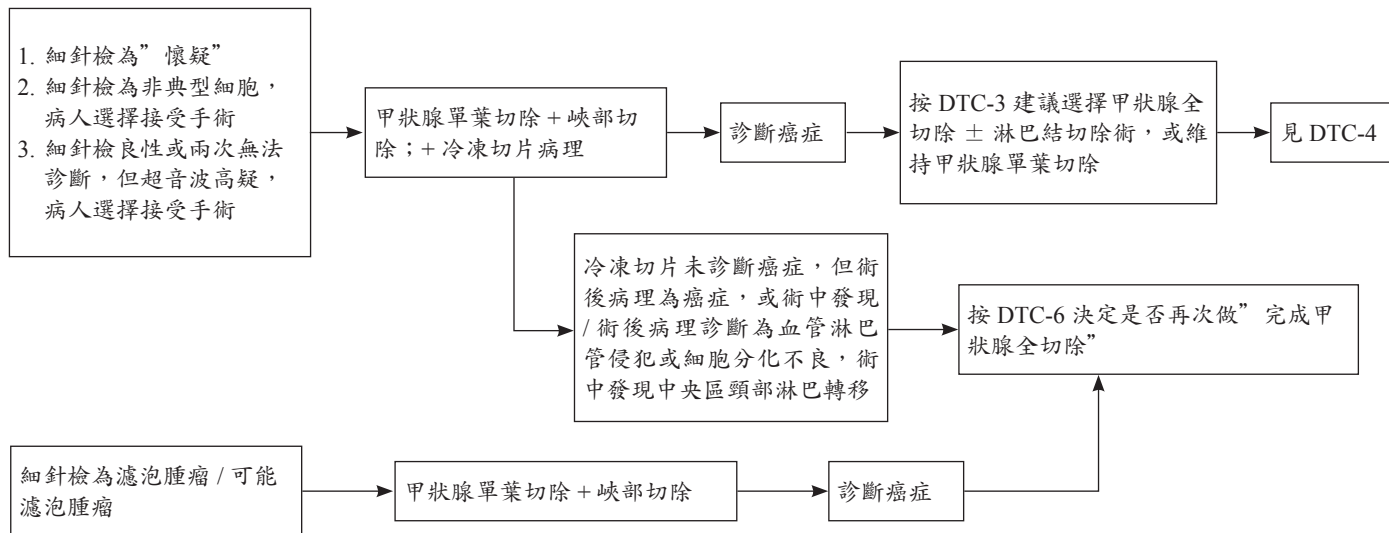
《 甲狀腺癌 (濾泡上皮細胞來源分化型甲狀腺癌 [Differentiated Thyroid Cancer; DTC]) 診療指引共識 -4 》

初始甲狀腺手術 – 2(淋巴結廓清術)



《 甲狀腺癌 (濾泡上皮細胞來源分化型甲狀腺癌 [Differentiated Thyroid Cancer; DTC]) 診療指引共識 -5 》

初始甲狀腺手術 - 3



《 甲狀腺癌 (濾泡上皮細胞來源分化型甲狀腺癌 [Differentiated Thyroid Cancer; DTC]) 診療指引共識 -6 》

決定是否再次做“完成甲狀腺全切除手術”之考量因素

因癌症或可能癌症而做了初始手術為甲狀腺單葉切除 ± 峽部切除

手術前不知是癌症而是其他原因做了甲狀腺單葉或單葉次全切除，術後病理檢查診斷發現是癌症

任一項

1. 腫瘤 > 4cm
2. 術後病理診斷有血管淋巴管侵犯或細胞分化不良、陽性切緣、多發性癌 (macroscopic multifocal)、gross ETE、對側癌腫瘤或術中發現中央區頸部淋巴結轉移 (N1a 除外)
3. 根據手術後病理檢查及 / 或其他檢查，有下述狀況：
 - A. 按 DTC-7 決定要做碘 -131 治療
 - B. 雖 DTC-7 沒有提及，但屬於中度復發危險 (註 5) 以上，臨床判斷認為應積極治療

建議“完成甲狀腺全切除”，並按 DTC-4 決定是否做淋巴結切除術

CONSIDERATION FOR INITIAL POSTOPERATIVE RAI THERAPY AFTER TOTAL THYROIDECTOMY

Clinicopathological risk factors

RAI not typically recommended (if all present):

- Classic papillary thyroid carcinoma(PTC)
- Primary tumor <2 cm
- Intrathyroidal
- Unifocal or multifocal
- No detectable anti-Tg antibodies
- Postoperative unstimulated Tg <1 ng/mL^k

RAI selectively recommended (if any present):

- Primary tumor 2–4 cm
- High-risk histology^l
- Lymphatic invasion
- Cervical lymph node metastases
- Macroscopic multifocality (one focus >1 cm
- Postoperative unstimulated Tg <5–10 ng/mL^k

RAI typically recommended (if any present):

- Gross extrathyroidal extension
- Primary tumor >4 cm
- Postoperative unstimulated Tg >5–10 ng/mL
- Know or suspected distant mets at presentation

RAI ablation is not required in classical PTC
T1b/T2 (1–4 cm) cN0 disease or small-volume
N1a disease

RAI ablation is recommended when
combination of individual clinical factors (such
as the size of the tumor, histology, degree of
LVI, LN meta, postoperative
thyroglobulin, age of diagnosis and microscopic
positive margins) predicts a significant risk
of recurrence, distant metastases, or disease-
specific mortality.

RAI is indicated

RAI not typically indicated

RAI being
considered

^l Tg values obtained 6–12 weeks after total thyroidectomy.

^j High risk histology: poorly differentiated, tall cell columnar cell, and hobnail variant

^k Tg >5–10 ng/mL: Additional cross-sectional image (CT or MRI of the neck with contrast and chest CT with contrast) should be considered to rule out the presence of significant normal thyroid remnant or gross residual disease and to detect clinically significant distant metastases

《 甲狀腺癌 (濾泡上皮細胞來源分化型甲狀腺癌 [Differentiated Thyroid Cancer; DTC]) 診療指引共識 -7 》

全切除 / 近全切除手術後決定是否做碘 -131 治療

依據病理報告 / 手術發現 / 手術 4-6 週後的甲狀腺球蛋白 / 必要時 Tc99mO4 或碘 -131 掃描 / ± 頸部超音波

腫瘤大小 (T)	AJCC 分期	復發危險分類 (註 5)	描述	碘 -131 治療 / 劑量
T ≤ 2cm	T1, N0/Nx, M0/Mx	低	典型乳突癌, 局限於甲狀腺內之單一病灶 (pT1) 或多病灶 (mpT1), 術後未刺激的 Tg <1 ng/mL 及測不到 anti-Tg 抗體	<1cm 通常不建議 (1-2cm 是否需要接受碘 -131 治療, 由團隊會議決議)
2 < T ≤ 4cm	T2, N0/Nx, M0/Mx	低	not routine ; RAI maybe considered for 是否有較惡性之組織型 ; 血管或淋巴管侵犯	可以考慮 / 低 / 高劑量 30 m Ci/100-150 mCi
T > 4cm	T3, N0/Nx, M0/Mx	低到高	需考慮其他不利的臨床特徵, 是否血管或淋巴管或周邊組織侵犯、術後未刺激的 Tg>5-10 ng/mL, Macroscopic multifocality (one focus >1cm), 或考量年齡 (>55 歲)	通常考慮 / 高 / 低劑量 100-150 mCi/30 mCi
任何 T1-3	T3, N0/Nx, M0/Mx	低到高	Gross Extension to strap muscles	建議 / 高 / 低劑量
任何 T1-3	T1-3, N1a (註 3), M0/Mx	低到中	中央區域淋巴結轉移 (註 3)。劑量選擇建議可以考慮轉移數量及大小 or ENE (+)。但小於 5 顆、5mm 以下的轉移若沒有其他不利特徵, 可用低劑量或不需要或考量年齡 >55 歲。	建議 / 高 / 低劑量
任何 T1-3	T1-3, N1b, M0/Mx	低到中	側頸區域或 retropharyngeal 淋巴結轉移	建議 / 高 / 低劑量
任何大小	T4, any N, any M	高	手術時肉眼可目視的甲狀腺外侵犯, 或影像檢查懷疑遠端轉移	需要 / 高劑量 ≥ 150 mCi
任何大小	M1, any T, any N	高	1. 遠端轉移或 I-131、CT 影像檢查懷疑遠端轉移 2. 術後未刺激的 Tg > 5-10 ng/ml	需要 / 高劑量 ≥ 150 mCi

附 (註 1). 治療後追蹤過程中刺激的 Tg > 10 ng/mL 且持續上升, 但影像檢查 (含 PET) 陰性時, 考慮 100-150 mCi I-131 治療及治療後全身掃描

(註 2). 中央區域淋巴轉移 <5 顆且 <0.5cm 且沒有其他不利特徵

(註 3). 中央區淋巴轉移 ≥ 5 顆或 ≥ 0.5cm 或有其他不利特徵

《 甲狀腺癌 (濾泡上皮細胞來源分化型甲狀腺癌 [Differentiated Thyroid Cancer; DTC]) 診療指引共識 -8 》

第一次評估治療效果 / 手術 / 碘 -131 治療後 6-12 個月

後續處理建議

完整治療後追蹤監測: 1. 理學檢查 2. 每 3-6 個月測血清中甲促素, 甲狀腺球蛋白, 甲狀腺球蛋白抗體濃度 3. 定期頸部超音波檢查 4. 對於下列病人需做刺激後的 I-131 全身掃描: (1) 復發高危族群, (2) 之前有發現有放射碘攝取的轉移, (3) 刺激或無刺激狀態下有不正常或持續上升的甲狀腺球蛋白或甲狀腺球蛋白抗體濃度

復發危險分類 (註 5)	手術方式	評估方法	治療反應 (註 6) Tg=thyroglobulin (ng/ml)	後續處理: 甲狀腺素 (L-thyroxin) 補充 / 抑制性治療 (血清中 TSH 濃度 IU/L 評估; 參考值 0.5-5 IU/L)
低	單葉切除	未刺激的甲狀腺球蛋白 / 頸部超音波	治療效果良好: 頸部超音波 *(見下註) 未經刺激的 Tg 穩定 +TgAb- 生化或結構上效果不完全或無法評估	TSH 0.5-5.0 (註 7); 未經刺激的甲狀腺球蛋白; 頸部超音波 請詳 ATA 2015(註 6)
低	全切除	未刺激的甲狀腺球蛋白 / 頸部超音波 / 考慮碘 -131 掃描	治療效果良好: 頸部超音波 *(見下註) 未經刺激的 Tg < 2+ TgAb- 生化或結構上效果不完全或無法評估	TSH 0.5-2.0 (註 7); 未經刺激的甲狀腺球蛋白; 頸部超音波 請詳 ATA 2015(註 6)
中	全切除	未刺激或刺激的甲狀腺球蛋白 / 頸部超音波, 考慮刺激的碘 -131 掃描	治療效果良好: 頸部超音波 *(見下註) 未刺激的 Tg < 0.2, 刺激的 Tg < 1 + TgAb-, 刺激的碘 -131 掃描正常 生化或結構上效果不完全或無法評估 (註 6)	TSH 0.5-2.0 (註 7); 未經刺激的甲狀腺球蛋白; 頸部超音波; 刺激的碘 -131 掃描 TSH < 0.1(undetectable) or 0.1-0.5 (只有生化不良) 停用甲狀腺素 4-6 週或注射 rhTSH 做 I-131 掃描 I-131 掃描發現有 I-131 avid 病灶時需做 I-131 治療
高	全切除	未刺激或刺激的甲狀腺球蛋白 / 頸部超音波 / CT,MR 且 / 或 FDG PET (下註 3), 刺激的碘 -131 掃描	治療效果良好: 頸部超音波 *(見下註), 未刺激的 Tg < 0.2, 刺激的 Tg < 1 + TgAb-, 刺激的碘 -131 掃描正常 生化或結構上效果不完全或無法評估 (註 6)	TSH 0.1-0.5(註 7); 未經刺激的甲狀腺球蛋白 超音波 /CT/MRI/PET 持續 TSH < 0.1(undetectable) (註 7); 停用甲狀腺素 4-6 週或注射 rhTSH 做 I-131 掃描 I-131 掃描發現有 I-131 avid 病灶時需做 I-131 治療

註: * 頸部超音波: 正常, 穩定, 及 / 或細胞檢查正常

- The risk and benefit of TSH suppression must be balanced for each individual. Patients whose serum TSH levels are chronically suppressed: daily intake of calcium (1200 mg/d) and Vit. D.
- 甲狀腺球蛋白 (Thyroglobulin, Tg) 陽性而碘 131 全身掃描陰性時

追蹤及後續治療

刺激的血清中甲狀腺球蛋白
1-10 ng/ml 沒有可手術切除的
腫瘤碘-131 掃描沒發現

服用甲狀腺素壓抑 TSH

繼續測定未刺激的甲狀腺球蛋白濃

刺激的血清中甲狀腺球蛋白
>10 ng/ml 或持續上升, 影像
學檢查無發現復發病灶
(含 PET)

考慮碘-131 治療 100-150 mCi 及治療後掃描
(但必須是上次碘-131 治療有反應)

局部復發

手術及 / 或碘-131 治療 (但必須是碘-131
有攝取反應) 並持續甲狀腺素抑制治療, 手
術及 / 或碘-131 治療不可行時考慮局部治
療如 EBRT, IMRT, RFA

轉移或局部病灶持續

碘-131 有攝取時碘-131 治療並持續甲狀腺
素抑制治療, 也可考慮手術, 碘-131 無攝取
時考慮標靶抗癌藥物, 或體外放射線治療如
EBRT、IMRT、RFA

《標靶抗癌藥物 (Kinase inhibitor; KI) 治療指引 (NCCN 2016)》

1. 適應症：

- (1) 不攝取放射性碘，難成功治療的分化良好甲狀腺癌 (細胞可能轉變成分化不良)
- (2) 轉移性甲狀腺髓質癌復發後無法外科切除

2. 治療前考慮事項：

- (1) KI 標靶藥物治療可能降低疾病進展而延長存活但不會治癒
- (2) KI 標靶藥物治療可預期會導致影響生活品質的副作用
- (3) 分化良好及髓質癌的疾病過程是很多變性的，可能幾個月到很多年

3. 決定治療要考慮：疾病進展的步調是沒有症狀而緩慢的或是很快的惡化

4. 妥善良好的處理副作用是必須的 (皮膚、高血壓、腸胃道)，尤其是致命的副作用

5. 依個人來調整劑量是需要的

《體外放射線治療 (EBRT,IMRT)》

1. 手術後有殘留大塊腫瘤在頸部，放射性碘沒有攝取或攝取量不足以治療。
2. 無法利用手術去除的局部復發腫瘤，此病灶對放射性碘的影像檢查沒有攝取。
3. 無法攝取碘的轉移病灶，如肺、肝、肌肉及中樞神經。
4. 無法攝取碘的骨轉移，同時可考慮雙磷酸鹽製劑或癌骨瓦及手術。
5. 未分化甲狀腺癌

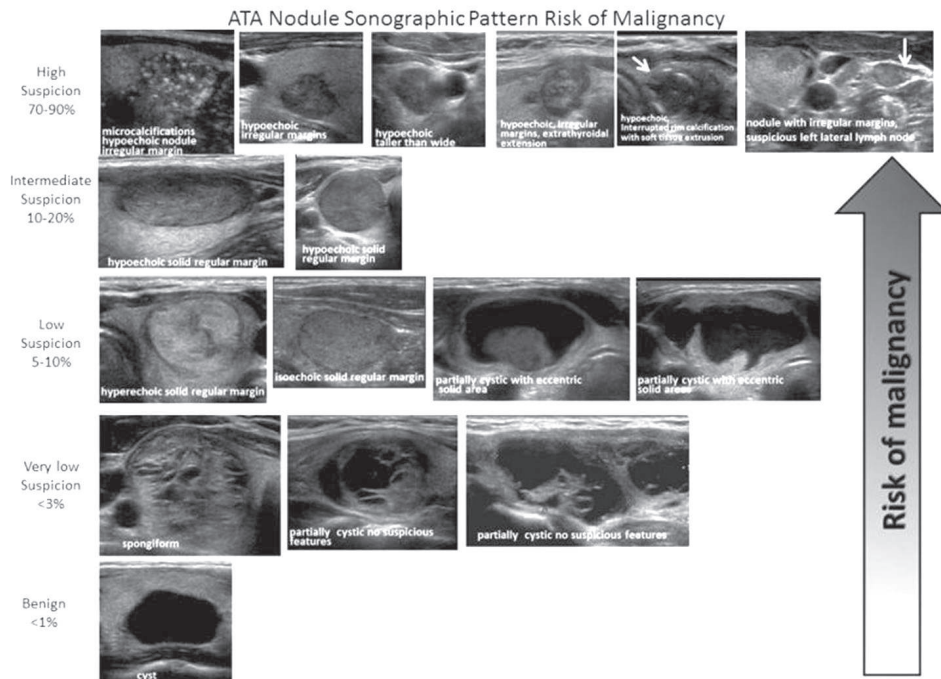
《 甲狀腺癌 (濾泡上皮細胞來源分化型甲狀腺癌 [Differentiated Thyroid Cancer; DTC]) 診療指引共識 - 註 1 》

(2015ATA) Stratification of Sonographic Findings According to Probability of malignancy

- **High suspicion [malignancy risk > 70-90%]:** Solid hypoechoic nodule or a solid hypoechoic component in a partially cystic nodule with one or more of the following features: irregular margins (specifically defined as infiltrative, microlobulated, or spiculated), microcalcifications, taller than wide shape, disrupted rim calcifications with small extrusive hypoechoic soft tissue component, or evidence of extrathyroidal extension. A nodule demonstrating this ultrasound pattern is highly likely to be a papillary thyroid cancer.
- **Intermediate suspicion [malignancy risk 10-20%]:** Hypoechoic solid nodule with a smooth regular margin, without microcalcifications, extrathyroidal extension, or taller than wide shape
- **Low suspicion [malignancy risk 5-10%]:** Isoechoic or hyperechoic solid nodule, or partially cystic nodule with eccentric uniformly solid areas without microcalcifications, irregular margin or extrathyroidal extension, or taller than wide shape.
- **Very low suspicion [malignancy risk < 3%]:** Spongiform or partially cystic nodules without any of the sonographic features described in the low, intermediate or high suspicion patterns ; A spongiform appearance is defined as the aggregation of multiple microcystic components in more than 50% of the volume of the nodule
- **Benign [malignancy risk < 1%]:** Purely cystic nodules

《 甲狀腺癌 (濾泡上皮細胞來源分化型甲狀腺癌 [Differentiated Thyroid Cancer; DTC]) 診療指引共識 - 註 1 續 》

ATA Nodule Sonographic Pattern Risk of Malignancy



《 甲狀腺癌 (濾泡上皮細胞來源分化型甲狀腺癌 [Differentiated Thyroid Cancer; DTC]) 診療指引共識 - 註 2 》

Sonographic features and threshold for FNA (NCCN guideline)

Nodule	Threshold for fine needle aspiration (FNA)
Solid nodule with suspicious features [#] without suspicious features	≥ 1.0 cm ≥ 1.5 cm
Mixed cystic-solid nodule with suspicious features without suspicious features	(Cyst: correlate ultrasound and re-aspirate suspicious area) Solid component ≥ 1.0 cm Solid component ≥ 1.5 cm
Sponge form nodule *	≥ 2.0 cm
Simple cyst	Not required
Suspicious cervical lymph node [§]	FNA node + FNA associated suspicious thyroid nodule(s) of any size

Suspicious feature: hypoechoic, microcalcification, infiltrative margins, tall than wide in transverse plane.

Low suspicious feature: isoechoic or hyperechoic solid, mixed solid-cystic, spongiform nodules.

* Aggregation of multiple microcystic components in more than 50% volume

§ Tg washout may be helpful in the diagnosis of lymph node metastasis

附註：

結節 <1cm：超音波高疑、沒有甲狀腺外侵犯、超音波沒有淋巴結轉移、沒有遠端轉移，也許可以 (may) 不做細針檢，但需定期 (6-12 月) 以超音波追蹤結節及頸部淋巴結 1-2 年，如果穩定每 3-5 年檢查一次，也必須考慮病人的意願，以及可能須考慮年齡因素 (40 歲以下符合上述狀況的病人相較於 60 歲以上者，較易有結節長大或新出現淋巴結轉移)。

《 甲狀腺癌 (濾泡上皮細胞來源分化型甲狀腺癌 [Differentiated Thyroid Cancer; DTC]) 診療指引共識 - 註 3 》

Ultrasound features of lymph nodes indicating high specificity (43-100%) of malignant involvement

Lymph node features

Microcalcifications
Cystic aspect
Peripheral vascularity
Hyperechogenicity
Round shape

《 甲狀腺癌 (濾泡上皮細胞來源分化型甲狀腺癌 [Differentiated Thyroid Cancer; DTC]) 診療指引共識 - 註 4 》

An active surveillance management can be considered as an alternative to immediate surgery in:

- Patients with very low risk tumors (e.g. papillary microcarcinomas or follicular variant of papillary carcinoma without clinically evident metastases or local invasion, with no convincing cytological or molecular (if performed) evidence of aggressive disease, not at a location adjacent to the trachea or on the dorsal surface of the lobe close to the recurrent laryngeal nerve, and with no signs of progression during follow-up

《 甲狀腺癌 (濾泡上皮細胞來源分化型甲狀腺癌 [Differentiated Thyroid Cancer; DTC]) 診療指引共識 - 註 5 》

Initial Risk (of persistence/recurrence) Stratification System – 1 (Modified from 2015 ATA Guidelines)

• Low Risk

1. Papillary Thyroid Cancer with all of the following
 - (1) No local or distant metastases;
 - (2) All macroscopic tumor has been resected
 - (3) No tumor invasion of loco-regional tissues or structures
 - (4) The tumor does not have aggressive histology (e.g., tall cell, hobnail variant, columnar cell carcinoma, diffuse sclerosing variant)
 - (5) If I-131 is given, there are no RAI avid metastatic foci outside the thyroid bed on the first post-treatment whole-body RAI scan
 - (6) No vascular invasion
 - (7) Clinical N0 or \leq 5 pathologic N1 micrometastases (< 0.2 cm in largest dimension)*
2. Intrathyroidal, well differentiated follicular thyroid cancer with capsular invasion and no or minimal (< 4 foci) vascular invasion*
3. Intrathyroidal, papillary microcarcinoma, unifocal or multifocal, including V600E BRAF mutated (if known)*, without other worrisome features (e.g., aggressive histology, vascular invasion)
4. Intrathyroidal, papillary thyroid cancer, primary tumor 1-4 cm, V600E BRAF wild type, without other worrisome features (e.g., aggressive histology, vascular invasion)

Initial Risk (of persistence/recurrence) Stratification System – 2 (Modified from 2015 ATA Guidelines)

• **Intermediate Risk**

1. RAI avid metastatic foci in the neck on the first post-treatment whole-body RAI scan
2. Aggressive histology (e.g., tall cell, hobnail variant, columnar cell carcinoma, diffuse sclerosing variant)
3. Papillary thyroid cancer with vascular invasion
4. Clinical N1 or > 5 pathologic N1 with all involved lymph nodes < 3 cm in largest dimension*
5. Intrathyroid, papillary thyroid cancer, primary tumor 1-4 cm, V600E BRAF mutated (if known)*
6. Multifocal papillary microcarcinoma with extrathyroidal extension and V600E BRAF mutated (if known)*

• **High Risk**

1. Macroscopic invasion of tumor into the perithyroidal soft tissues (gross extrathyroidal extension),
2. Incomplete tumor resection
3. Distant metastases
4. Post-operative serum thyroglobulin suggestive of distant metastases
5. Pathologic N1 with any metastatic lymph node ≥ 3 cm in largest dimension*
6. Follicular thyroid cancer with extensive vascular invasion (> 4 foci of vascular invasion)

《 甲狀腺癌 (濾泡上皮細胞來源分化型甲狀腺癌 [Differentiated Thyroid Cancer; DTC]) 診療指引共識 - 註 6 》

治療效果定義 (ATA)

治療效果分類	定義 壓抑下：口服甲狀腺素時 刺激下：停服甲狀腺素或注射 rTSH; Thyrogen 時 利用影像學所見及血清中甲狀腺球蛋白濃度判斷
良好	影像檢查無發現，且下列任一 1. 壓抑下的甲狀腺球蛋白 <0.2ng/ml 或 2. 刺激下的甲狀腺球蛋白 <1 ng/ml
生化面效果不完全	影像檢查無發現，且下列任一 1. 壓抑下的甲狀腺球蛋白 >1ng/ml 或 2. 刺激下的甲狀腺球蛋白 >10ng/ml
結構面效果不完全	結構或功能影像檢查顯示有病灶 (或殘留甲狀腺組織) 甲狀腺球蛋白濃度不拘 甲狀腺球蛋白抗體 (+) 或 (-)
無法評估	1. 影像檢查結果有不確定的發現 2. 甲狀腺窩 (bed) 有不明確的放射性碘攝取 3. 壓抑下的甲狀腺球蛋白可測得，但 < 1 ng/ml 或 刺激下的甲狀腺球蛋白可測得，但 < 10 ng/ml 或 甲狀腺球蛋白抗體 (+)，但穩定或下降 4. 上述三點任一，並且結構或功能影像檢查未顯示有病灶

《 甲狀腺癌 (濾泡上皮細胞來源分化型甲狀腺癌 [Differentiated Thyroid Cancer; DTC]) 診療指引共識 - 註 7 》

血清中甲促素 (TSH) 抑制的原則

1. 一般而言，病人有結構上殘留甲狀腺腫瘤或高復發危險族群，血清 TSH 值應維持 <0.1 mU/L。
2. 低復發危險族群 (low risk patient)，沒有發現癌症持續時，血清 TSH 值應稍高或稍低於正常值的底限。
3. 低復發危險族群，有生化值異常但沒有結構上異常時血清 TSH 值維持在 $0.1-0.5$ mU/L。(Tg positive, imaging negative)
4. 病人多年沒有發現疾病復發 (disease free)，血清 TSH 值可在正常值內。

《參考文獻》

1. NCCN Clinical Practice Guidelines in Oncology: Thyroid Carcinoma Version 1.2018
2. Brito JP, Gionfriddo MR, Al NA, et al. The accuracy of thyroid nodule ultrasound to predict thyroid cancer: systematic review and meta-analysis. *J Clin Endocrinol Metab.* 2014;99:1253-1263.
3. Chen W, Parsons M, Torigian DA, et al. Evaluation of thyroid FDG uptake incidentally identified on FDG-PET/CT imaging. *Nucl Med Commun.* 2009;30:240-244.
4. Horvath E, Majlis S, Rossi R, et al. An ultrasonogram reporting system for thyroid nodules stratifying cancer risk for clinical management. *J Clin Endocrinol Metab.* 2009;94:1748-1751.
5. Ito Y, Amino N, Yokozawa T, et al. Ultrasonographic evaluation of thyroid nodules in 900 patients: comparison among ultrasonographic, cytological, and histological findings. *Thyroid.* 2007;17:1269-1276.
6. Kwak JY, Han KH, Yoon JH, et al. Thyroid imaging reporting and data system for US features of nodules: a step in establishing better stratification of cancer risk. *Radiology.* 2011;260:892-899.
7. NCCN Clinical Practice Guidelines in Oncology : Thyroid Carcinoma Version 2.2017.
8. Smith-Bindman R, Lebda P, Feldstein VA, et al. Risk of thyroid cancer based on thyroid ultrasound imaging characteristics: results of a population-based study. *JAMA Intern Med.* 2013;173:1788-1796.
9. Soelberg KK, Bonnema SJ, Brix TH, et al. Risk of malignancy in thyroid incidentalomas detected by 18F-fluorodeoxyglucose positron emission tomography: a systematic review. *Thyroid.* 2012;22:918-925.
10. Tae HJ, Lim DJ, Baek KH, et al. Diagnostic value of ultrasonography to distinguish between benign and malignant lesions in the management of thyroid nodules. *Thyroid.* 2007;17:461-466.
11. Takami H, Ito Y, Okamoto T, et al. Revisiting the guidelines issued by the Japanese Society of Thyroid Surgeons and Japan Association of Endocrine Surgeons: a gradual move towards consensus between Japanese and western practice in the management of thyroid carcinoma. *World J Surg.* 2014;38:2002-2010.
12. 2015 American Thyroid Association Management Guidelines for Adult Patients with Thyroid Nodules and Differentiated Thyroid Cancer.

《 甲狀腺癌抗癌藥物治療指引 》

Chemotherapy for Advanced or Metastatic Disease of Thyroid Cancer

¹³¹I-refractory locally advanced or metastatic differentiated thyroid cancer

藥品名	劑量 mg/m ²	給藥日	頻率	週期	參考文獻
Sorafenib	400mg PO BID		Q4W		1

參考文獻

1. Brose, Marcia S et al. Sorafenib in radioactive iodine-refractory, locally advanced or metastatic differentiated thyroid cancer: a randomised, double-blind, phase 3 trial. The Lancet , Volume 384 , Issue 9940 , 319 – 328.